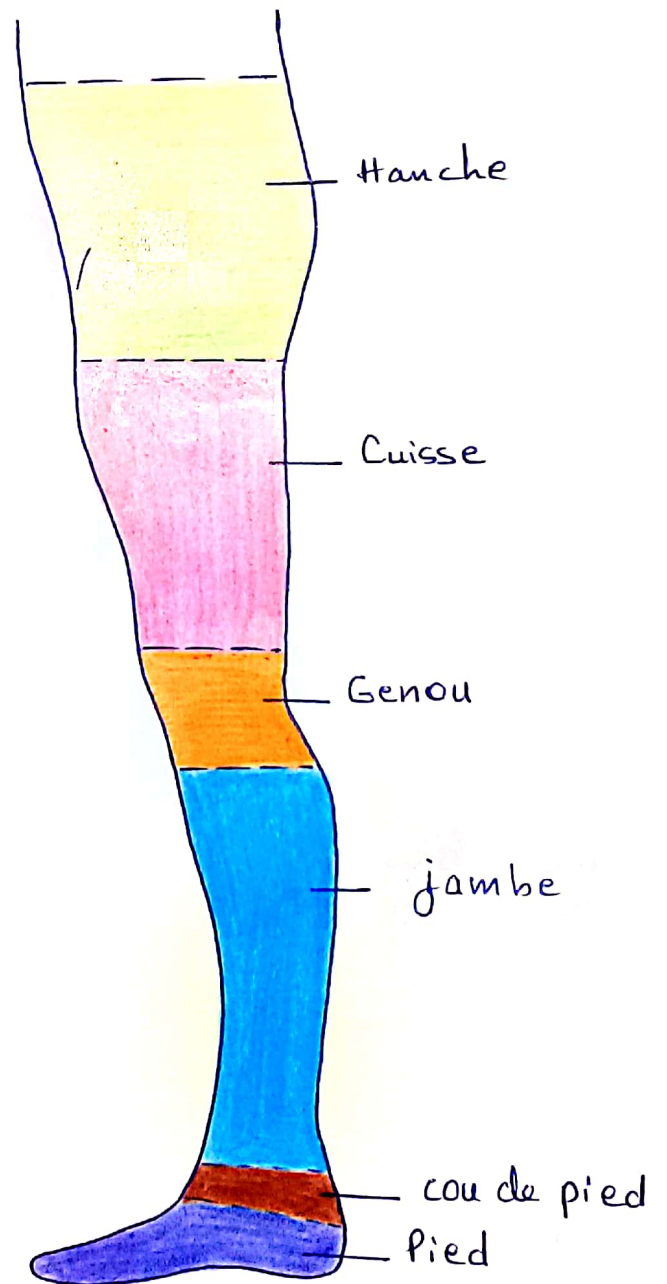
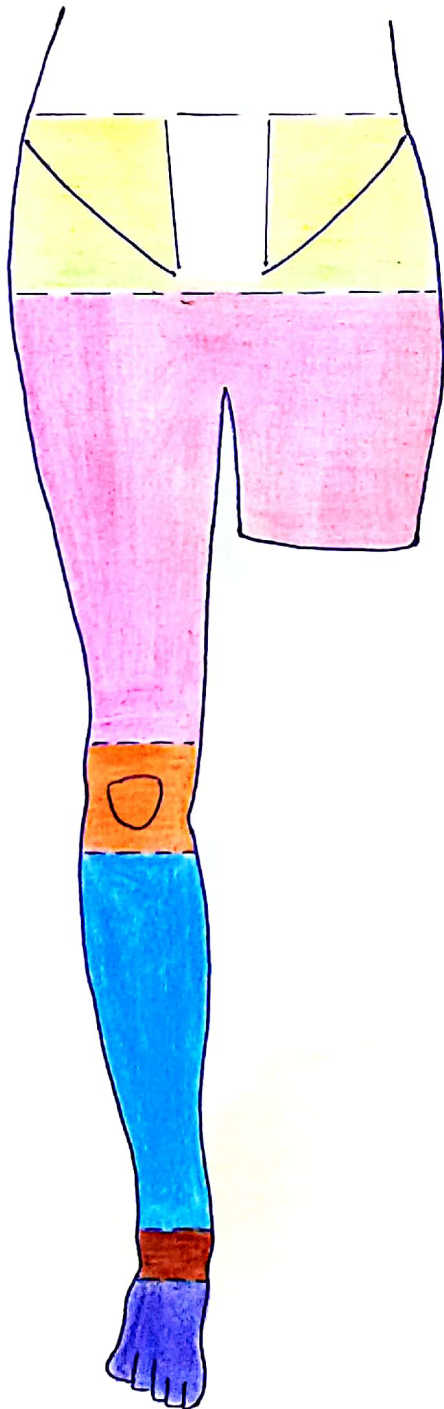
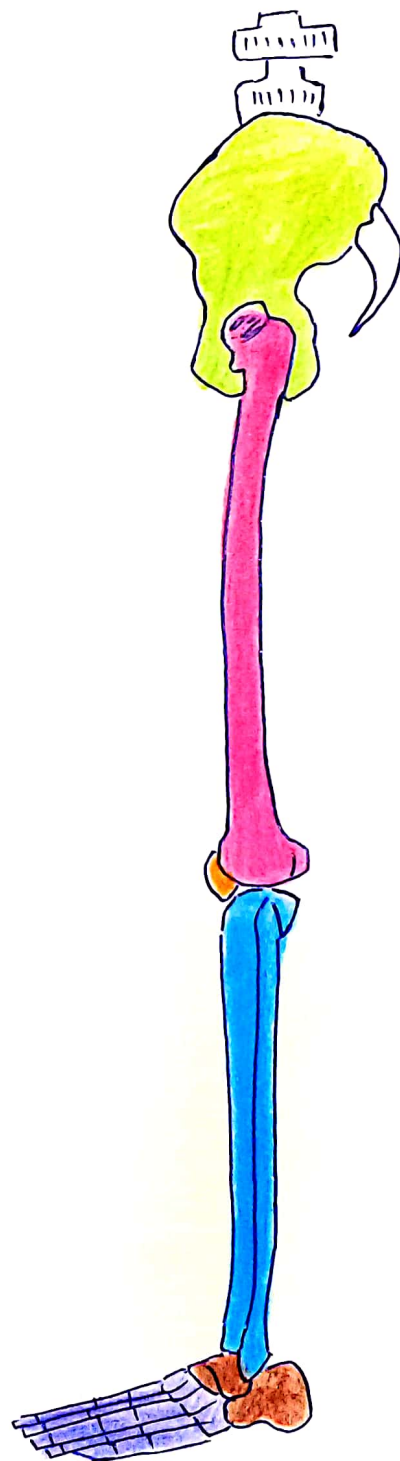
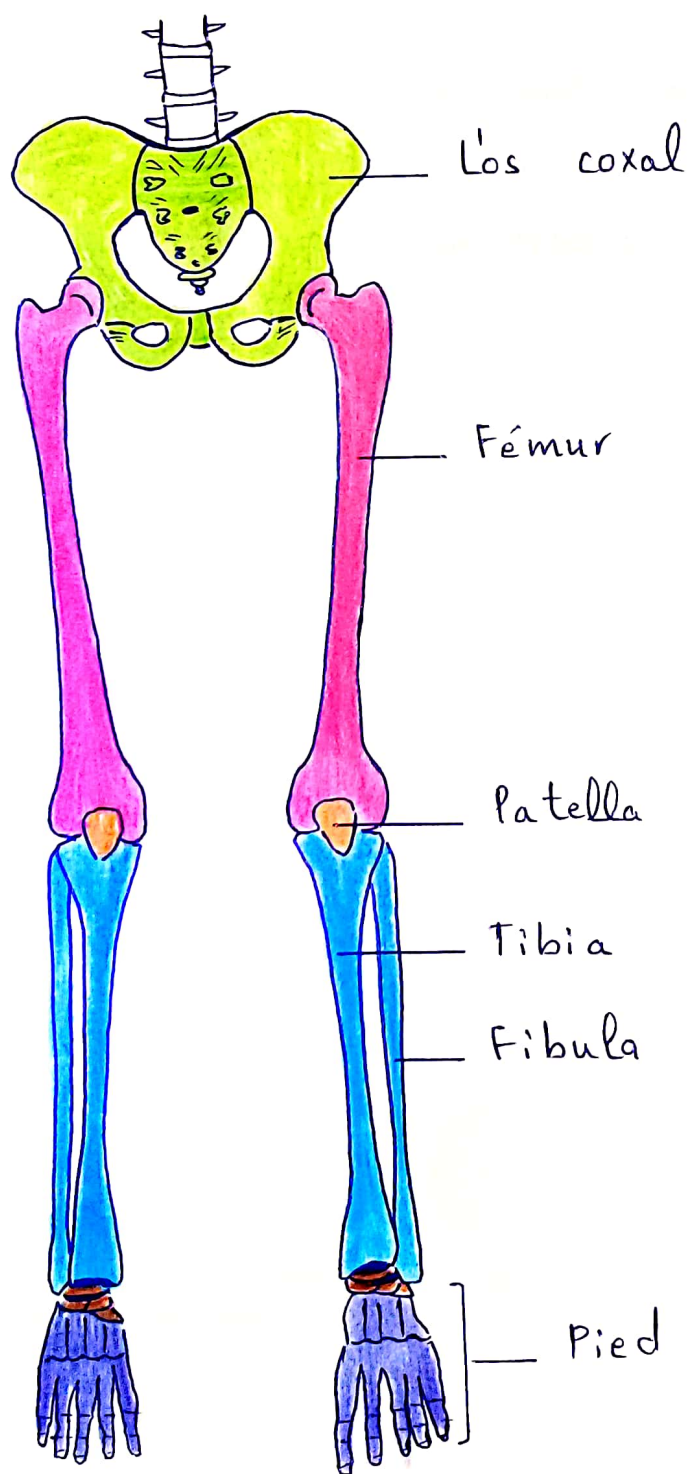

Os Coxal

KH. Med. WASSIM.

membre inférieur





l'os coxal = iliaque

.DEF: C'est un os plat pair asymétrique, en forme d'Hélice
forme la ceinture pelvienne.

.situation: au niveau du bassin = partie inf du tronc.

.Articulation:

- en avant : les deux os entre eux → symphyse.
- en arrière : avec le sacrum → art sacro-iliaque.
- en dehors : avec le fémur → art coxo-fémorale.

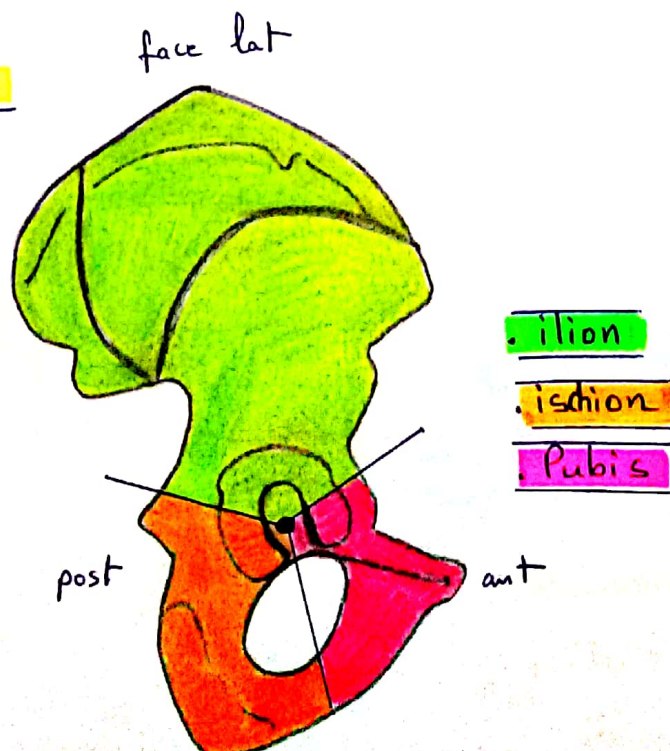
.Description:

▸ Il présente :

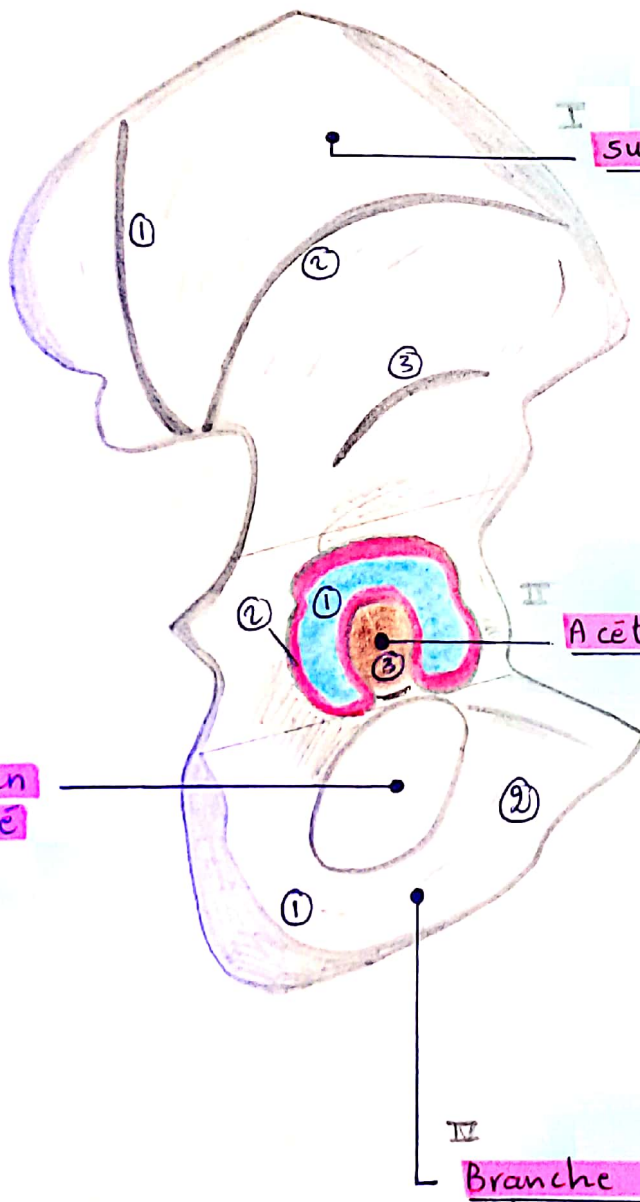
↳ 2 faces + 4 bords + 4 angles.

└ lat	└ sup
└ méd	└ inf
	└ ant
	└ post

▸ constitution:



FACE LATÉRALE = GLUTÉALE.



surface glutéale : 3 lignes d'ins musculaires

- ant ②
- post ①
- inf ③

Acetabulum = cavité cotyloïde

surface semi lunaire = ant ①.

limbus acetabulaire = sourcil ②.

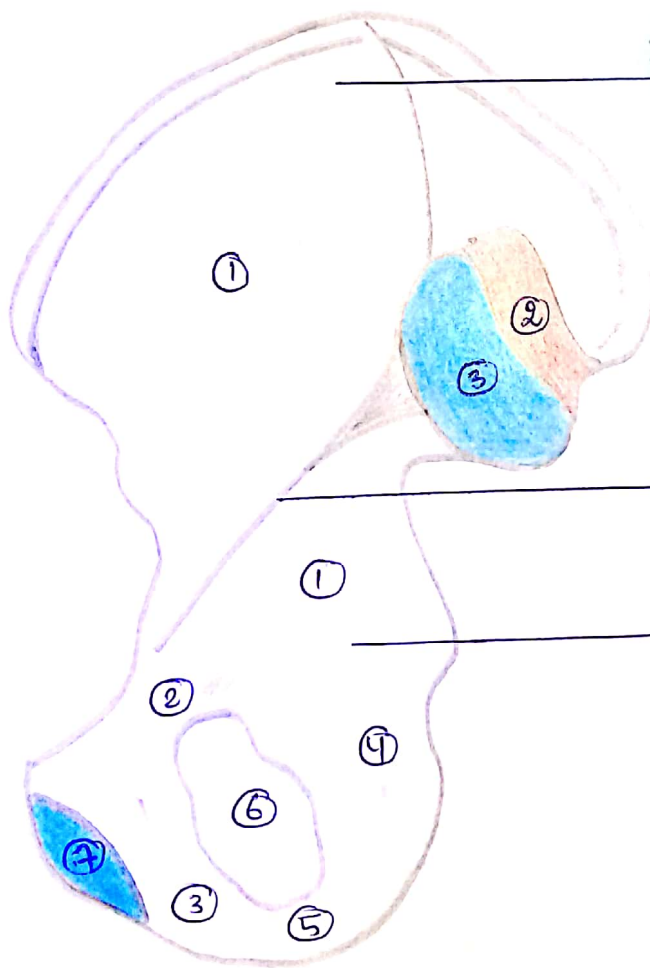
fosse acetabulaire → fig ③.

incisure acetabulaire
= ischio-pubienne.

Branche ischio-pubienne

entre la branche
ascendante de l'ischion ①
et la branche descendante
du pubis. ②.

FACE MEDIALE



I segment sup:

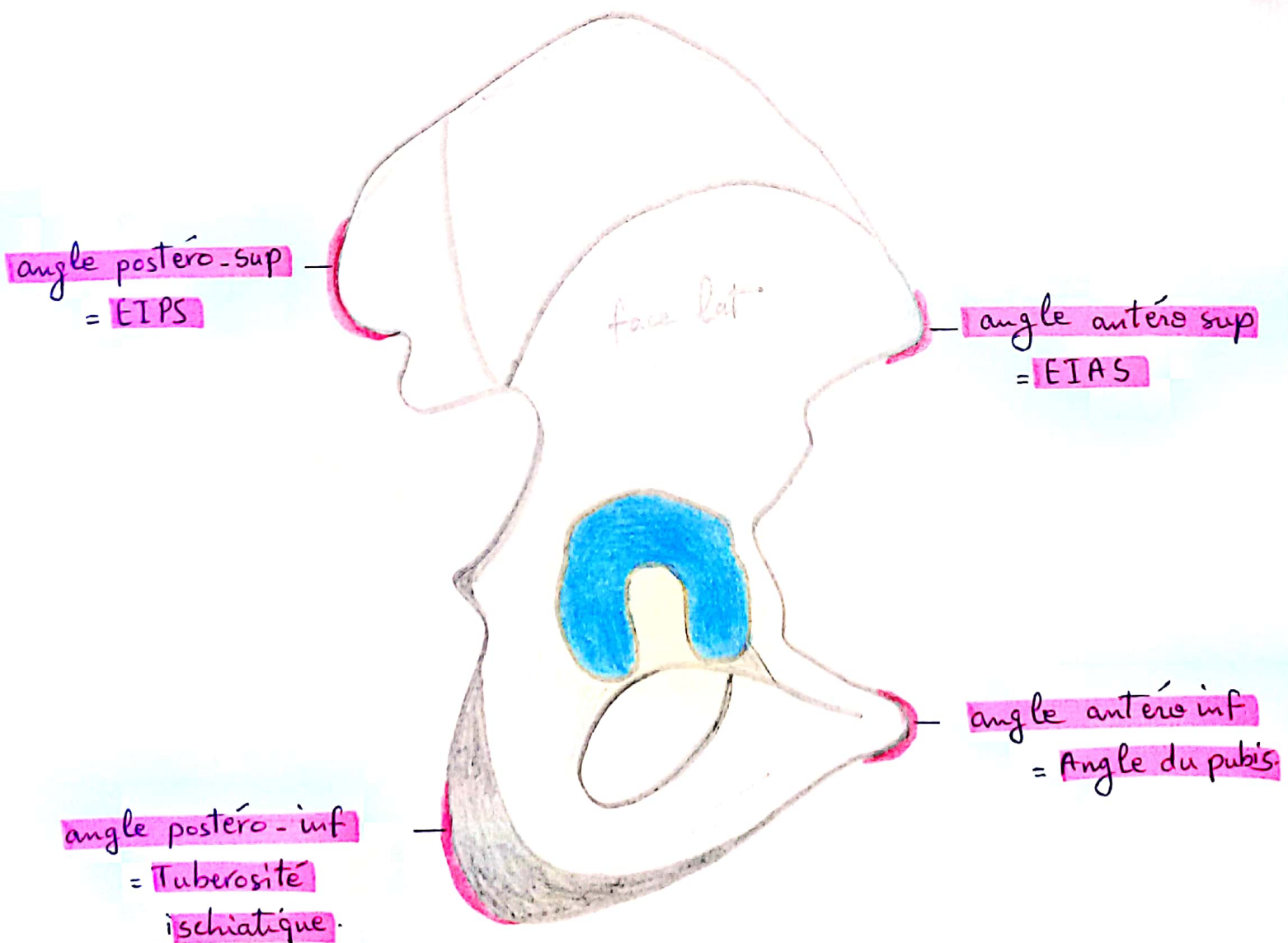
- Fosse iliaque ①
- Tubérosité iliaque ② → lig.
- surface auriculaire → art
- avec le sacrum. ③

II ligne arquée = innominée = crête du détroit sup.

III segment inf:

- surface quadrilatère du pubis ①
- B. horizontale du pubis ②
- B. descendante " " ③
- B. descendante de l'ischion ④
- B. ascendante de l'ischion ⑤
- Foramen obturé ⑥
- surface symphycaire → art ⑦

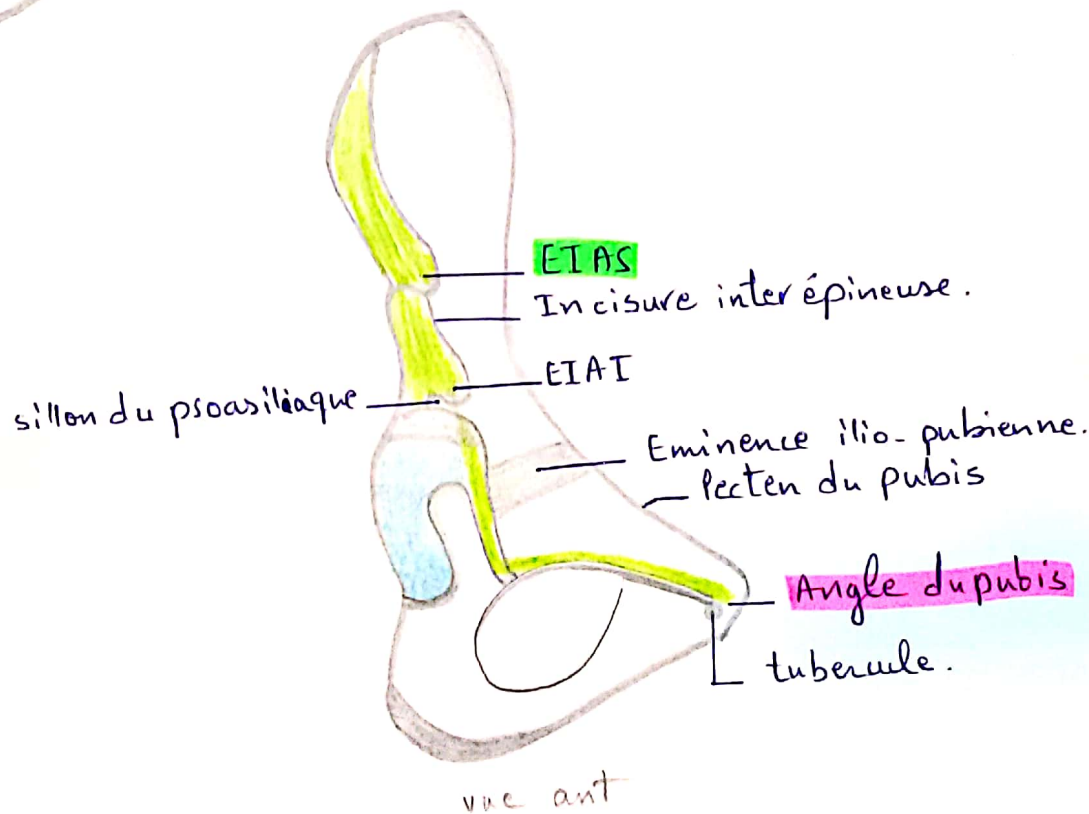
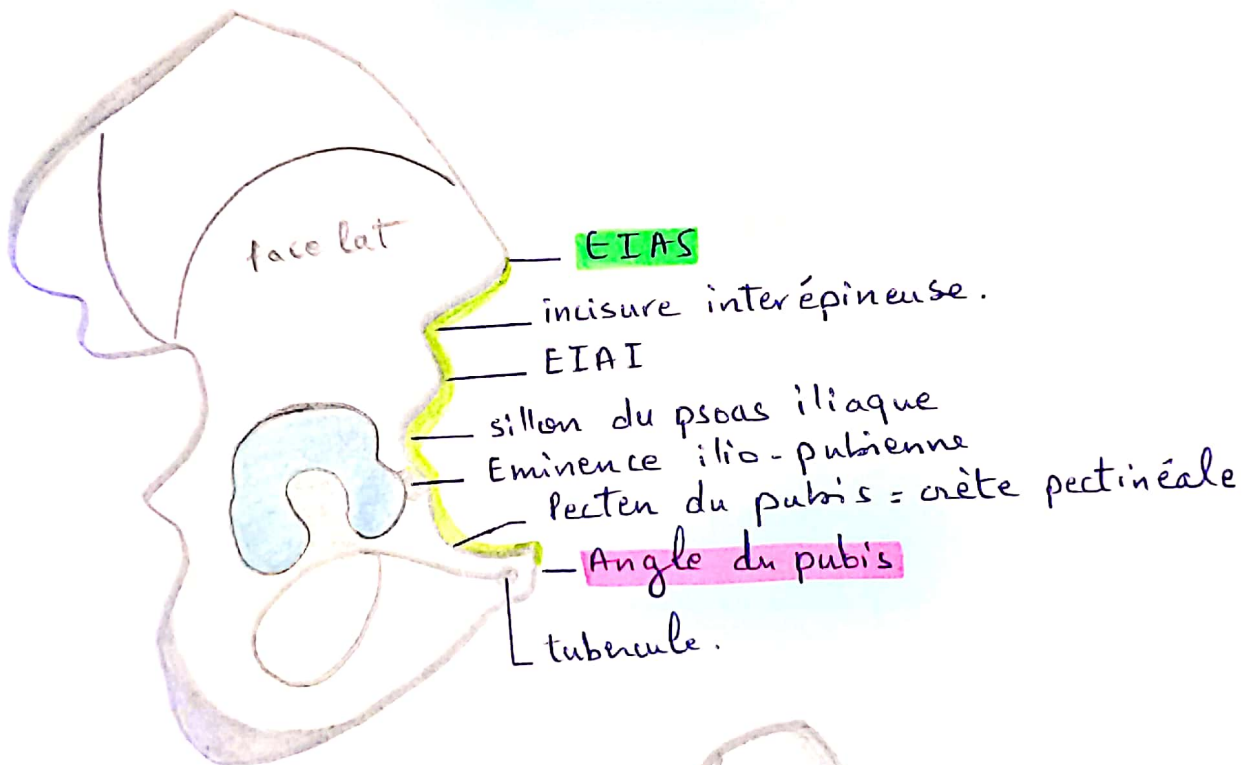
Les angles :



Bord antérieur

Org : EIAS

ter : Angle du Pubis

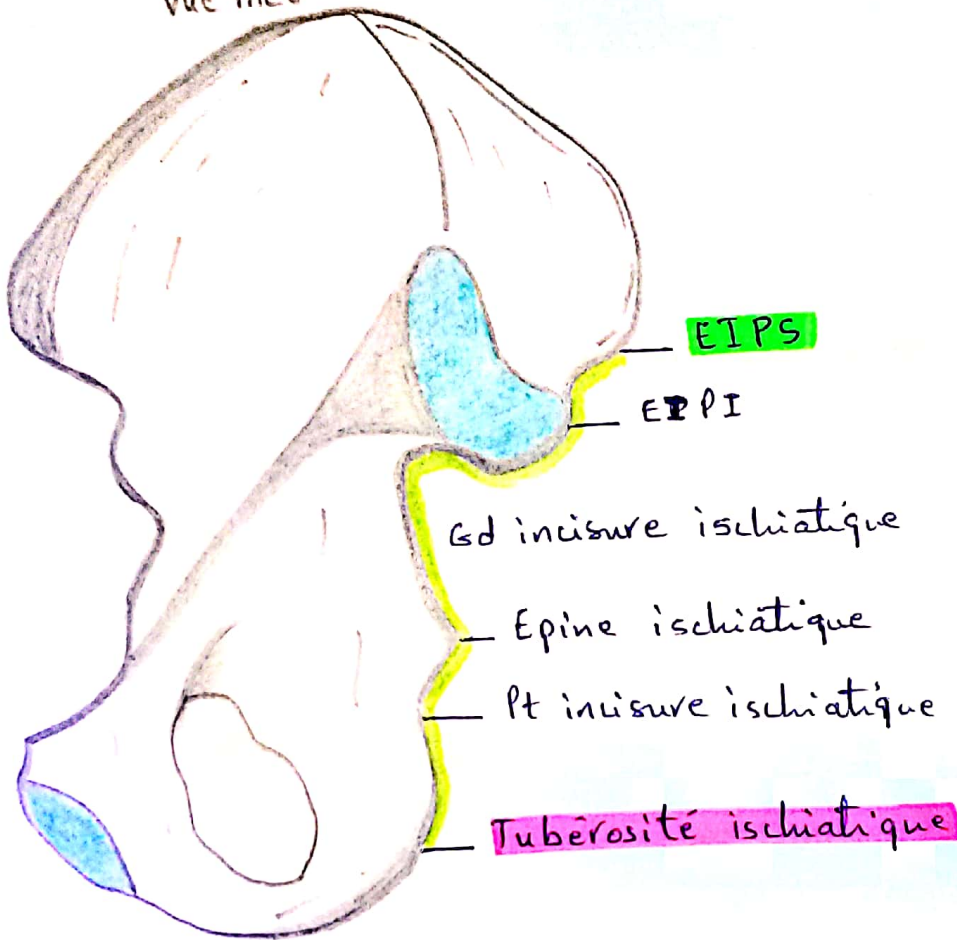


Bord postérieur ⇒ irrégulier

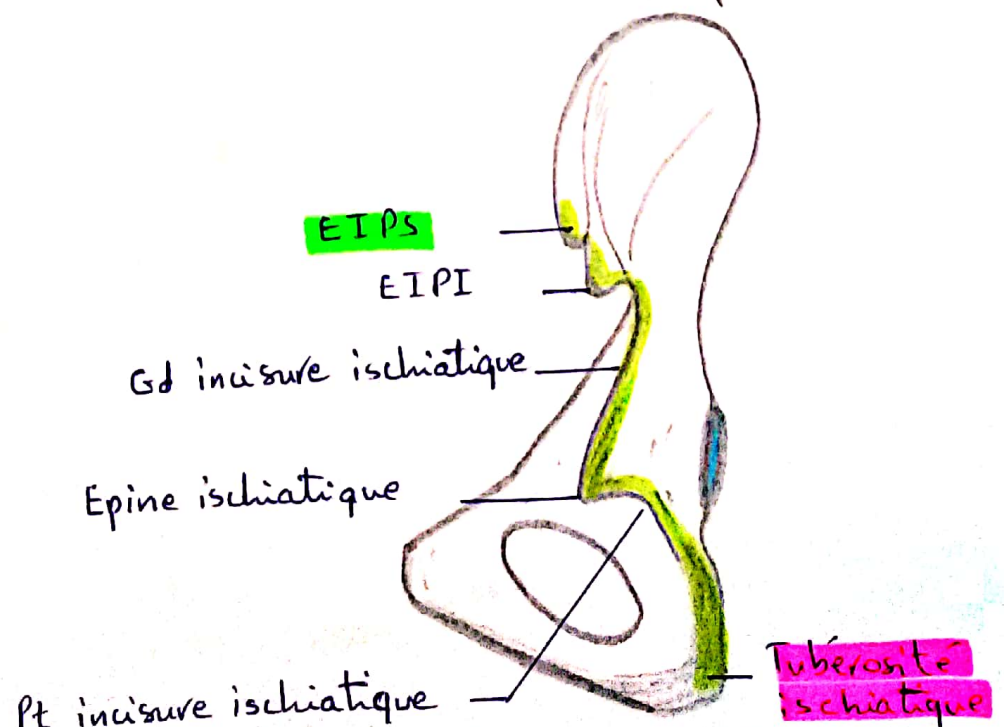
Org : EIPS

ter : Tubérosité ischiatique

vue méd

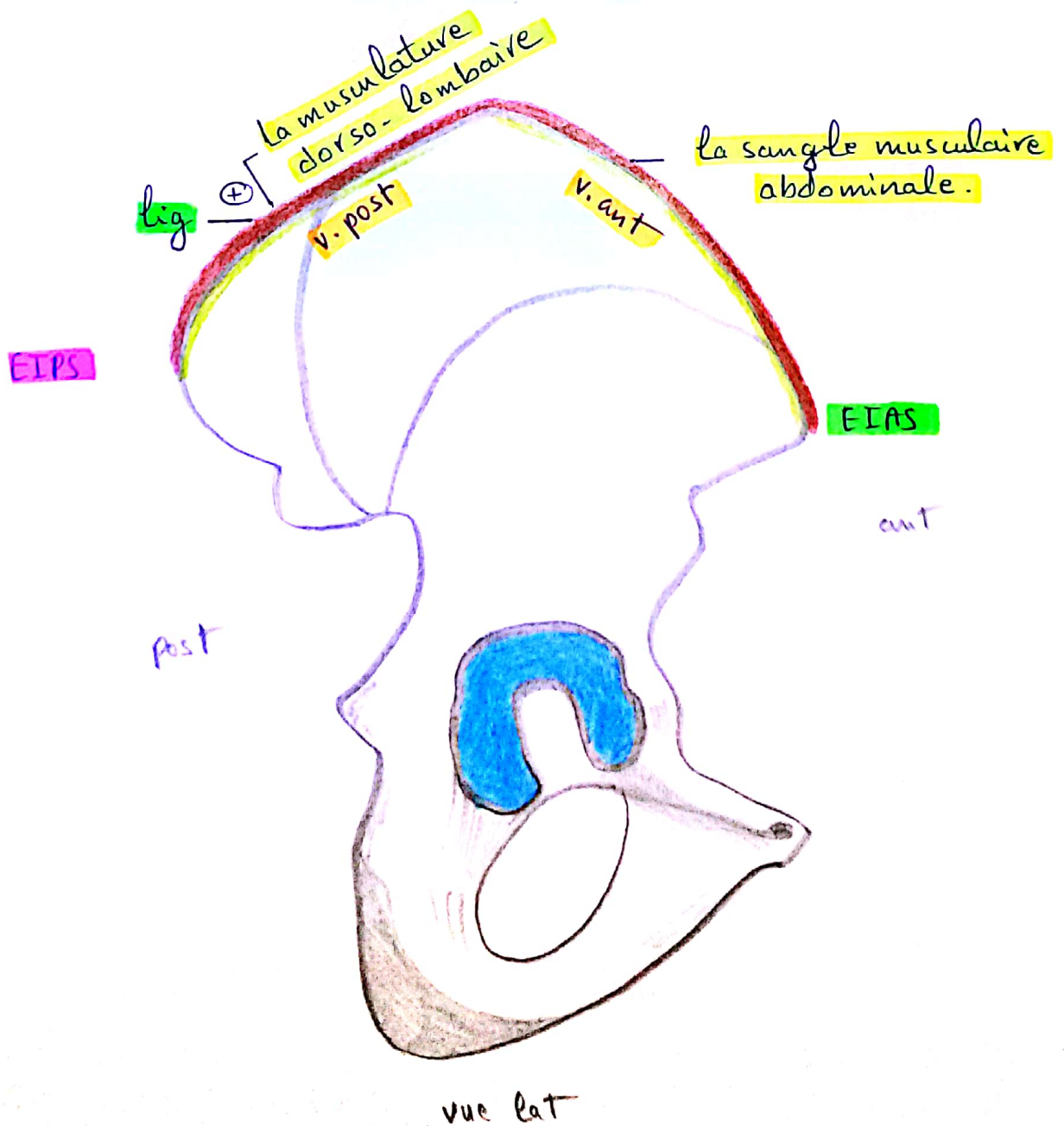


vue post



Bd supérieur

- = crête iliaque
- épais et rugueux
- Forme : S italique ~
- Entre EIAS et EIPS
- 2 versants :
 - $\frac{2}{3}$ ant convexe en dehors
 - $\frac{1}{3}$ post concave en dehors



Bord inférieur

- Large
- en avant : articulaire
- en arrière : ligamentaire
- Entre l'angle du pubis et la tubérosité ischiatique.

